

急性下壁心肌梗死伴急性左心衰  
急诊PCI术一例

徐州市第三人民医院心内科

王新宇

# 病史资料

- 患者，男，55岁，体力劳动者
- 反复咽痛一月，加重五小时
- 无高血压、糖尿病史
- 吸烟20年，20支/天
- 饮酒20年，200-300克/天

# 就诊过程

- 入院前一月：咽炎？（社区）
- 间断应用抗生素，地塞米松，含片等
- 入院前三小时：咽炎？（社区）
- 抗生素，地塞米松，症状时轻时重，未完全缓解
- 入院前二小时：喉镜+心电图（二级医院）
- 喉镜结果：未见明显异常
- 心电图：未提供
- 当天11:00时入CCU病房

徐州市第三人民医院心电图报告单

检查日期:2017-08-25 11:05:53

科室:

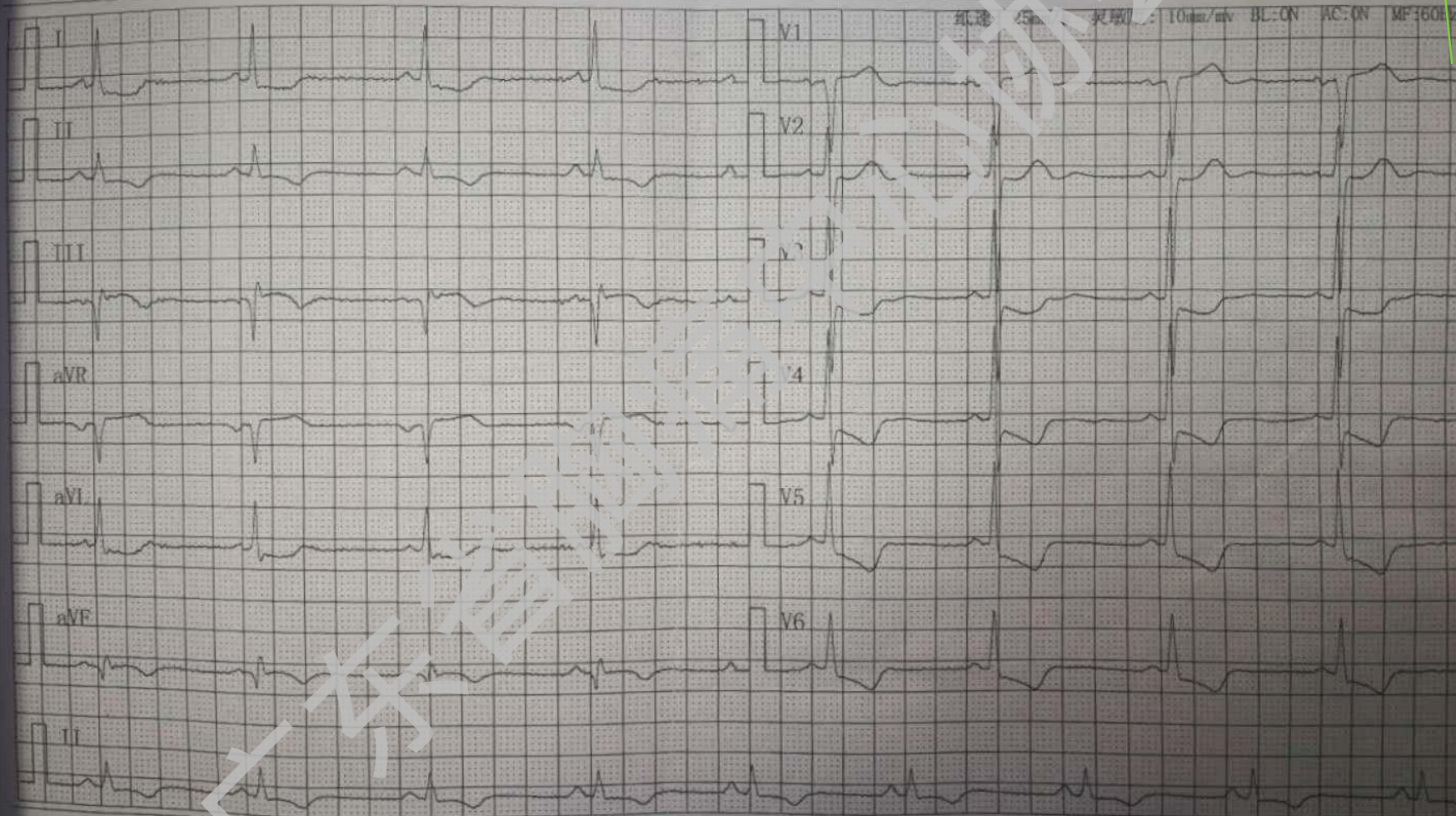
姓名:李自安  
性别:男  
年龄:55岁

门诊号:2013168914

P:80ms  
QRS:84ms  
P-R:138ms

QT/QTc:404/390ms  
QRS电轴:+7°  
RV5/SV1:1.31/1.05mV

心率:56 bpm  
原因:



诊断提示:

- 1、窦性心动过缓
- 2、ST-T改变
- 3、下壁心肌梗死

签名:

李自安

报告日期:2017-08-25

# 术前准备

- 通知导管室
- 建立静脉通路，采集静脉血
- 阿司匹林300mg，替格瑞洛180mg，阿托伐他汀钙20mg
- 术前谈话
- 11:30第一次急性左心衰
- 12:10心脏超声

# 术前准备

- 超声结果：
  - LV: 48mm
  - LA: 39mm
  - LVFF: 52%
  - 左室壁运动: 阶段性运动减弱
  - 二尖瓣轻-中度关闭不全
  - 主动脉瓣轻度关闭不全

# 术前准备

- 12:35: 备皮时, 第二次急性左心衰
- 检验结果:
  - cTnI: 10.43ng/mL
  - proBNP: 2089pg/mL
  - TC: 4.25mmol/L, LDL-C: 2.4mmol/L
- 13:30入导管室

广东省胸痛中心协会



广东省胸痛中心协会

广东省胸痛中心协会

广东省胸痛中心联盟

广东省胸痛中心协会

广东省胸痛中心协会

广东省胸痛中心协会

广东省胸痛中心协会

广东省胸痛中心协会



广东省胸痛中心协会

广东省胸痛中心协会

广东省胸痛中心协会

广东省胸痛中心协会

广东省胸痛中心协会

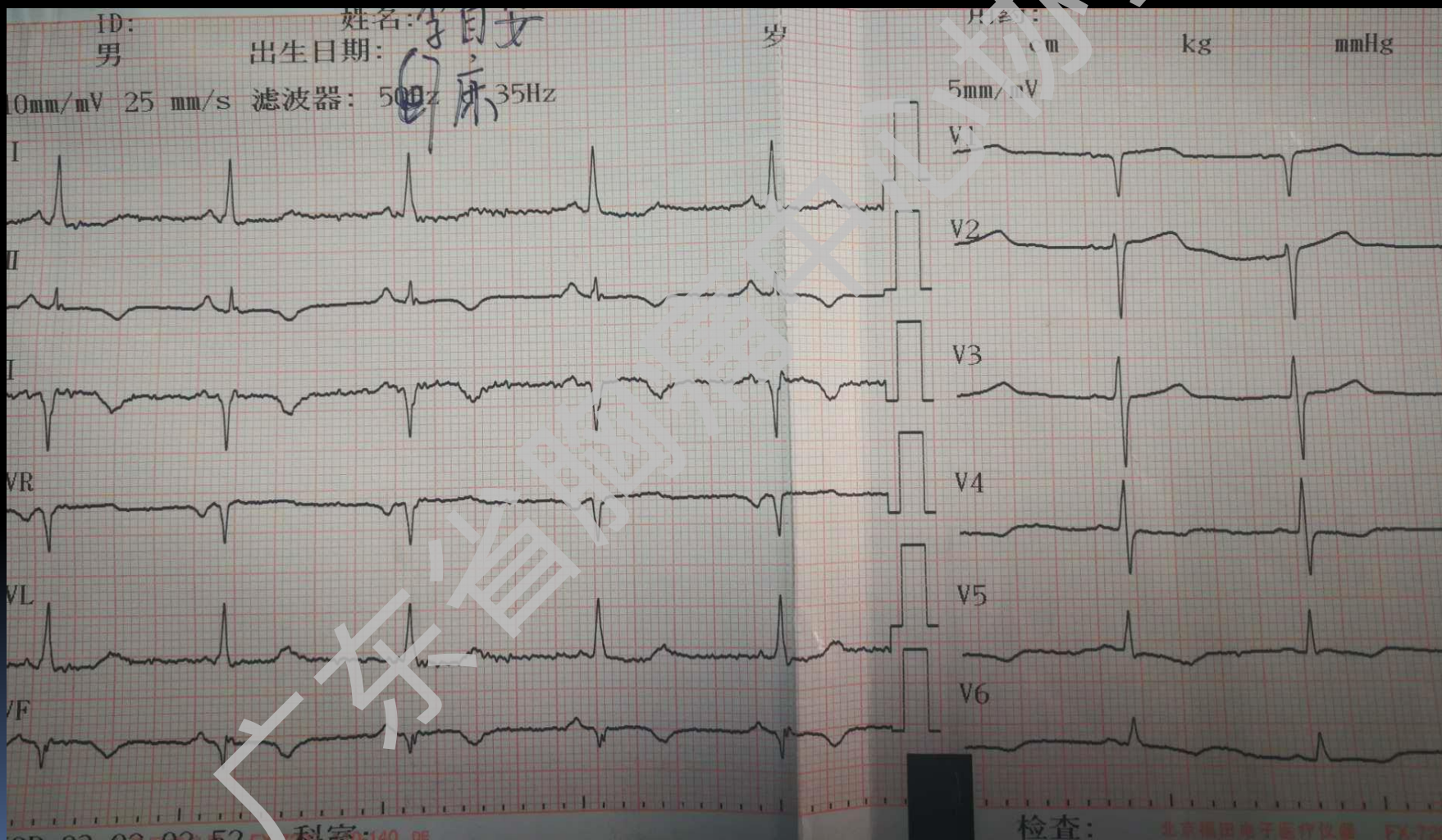
广东省胸痛中心协会

广东省胸痛中心协会

广东省胸痛中心协会



# 三天后

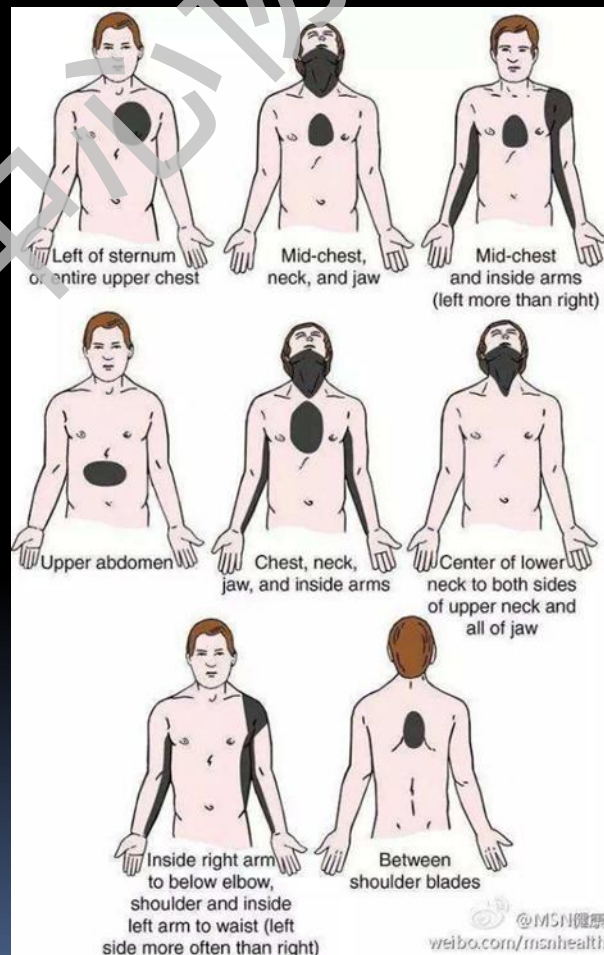


- 超声结果（8.25）
- LV: 48mm
- LA: 39mm
- LVFF: 52%
- 左室壁运动: 阶段性运动减弱
- 二尖瓣轻-中度关闭不全
- 主动脉瓣轻度关闭不全

- 超声结果（8.28）
- LV: 52mm
- LA: 38mm
- LVFF: 48%
- 左室壁运动: 弥漫性运动减弱
- 二尖瓣轻-中度关闭不全
- 主动脉瓣轻度关闭不全

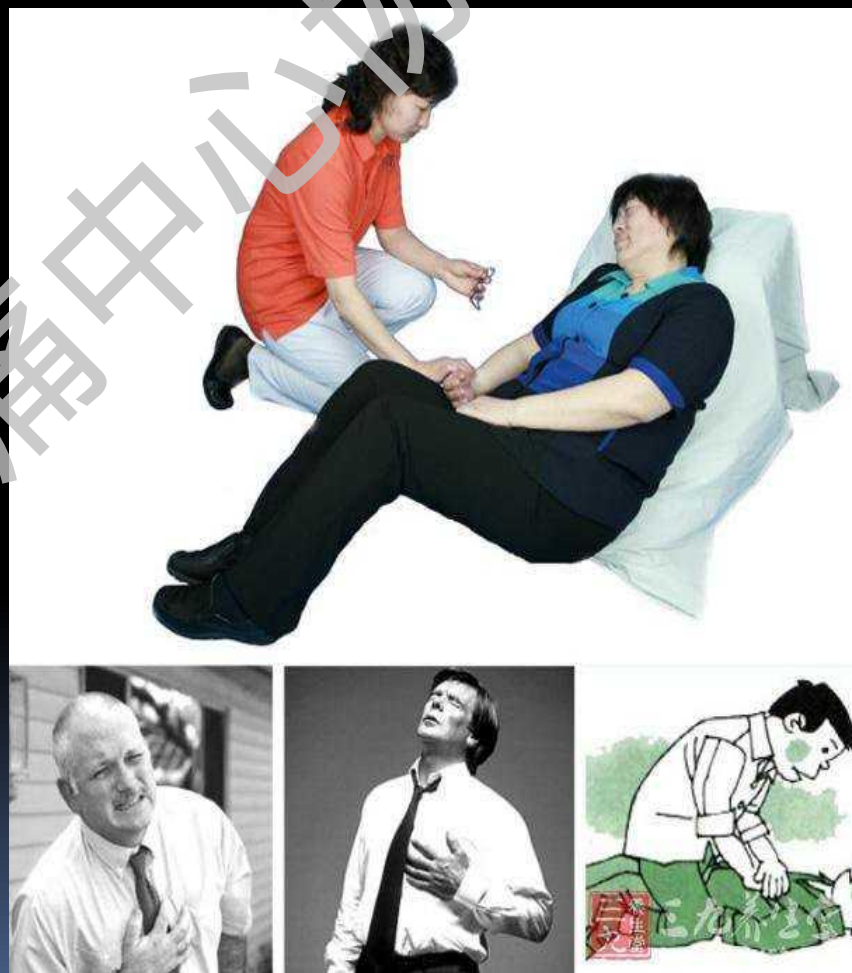# 小结

- 典型ACS疼痛部位出现在胸骨后或心前区，较易诊断，以特殊部位（颈部，咽喉部，牙齿，偏头痛，上腹部，左前臂尺侧，小指等）疼痛为首发症状的ACS被易忽视或被误诊误治。



# 小结

- 开展面向社会大众、社区人群的急救及健康宣传培训工作，提高公众健康意识、急救和自救能力



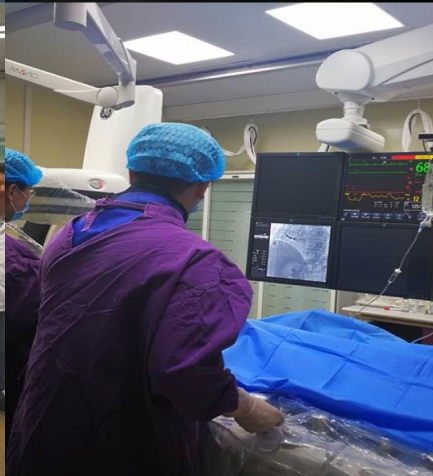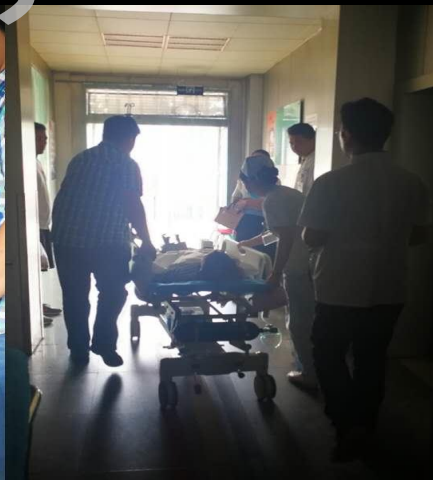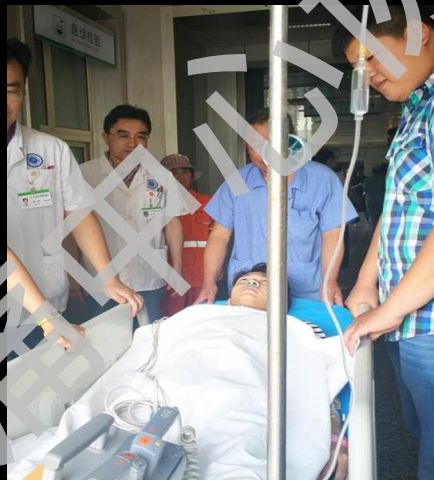# 小结

- 基层医院各层次各级人员培训，基本医疗设备配备齐全



广东省胸痛中心协会

- 树立基层首诊、双向转诊、上下联动、急慢分治核心理念



广东省胸痛中心协会

广东省胸痛中心协会

谢谢!

2017年10月3日